

携宠金诚动物医院

动物主人:
动物姓名:可乐
动物种类:狗(5-15kg) 吉娃娃
动物ID:20260107-100911-9997
其它ID:5130
性别:已去势雄性 年龄:8岁

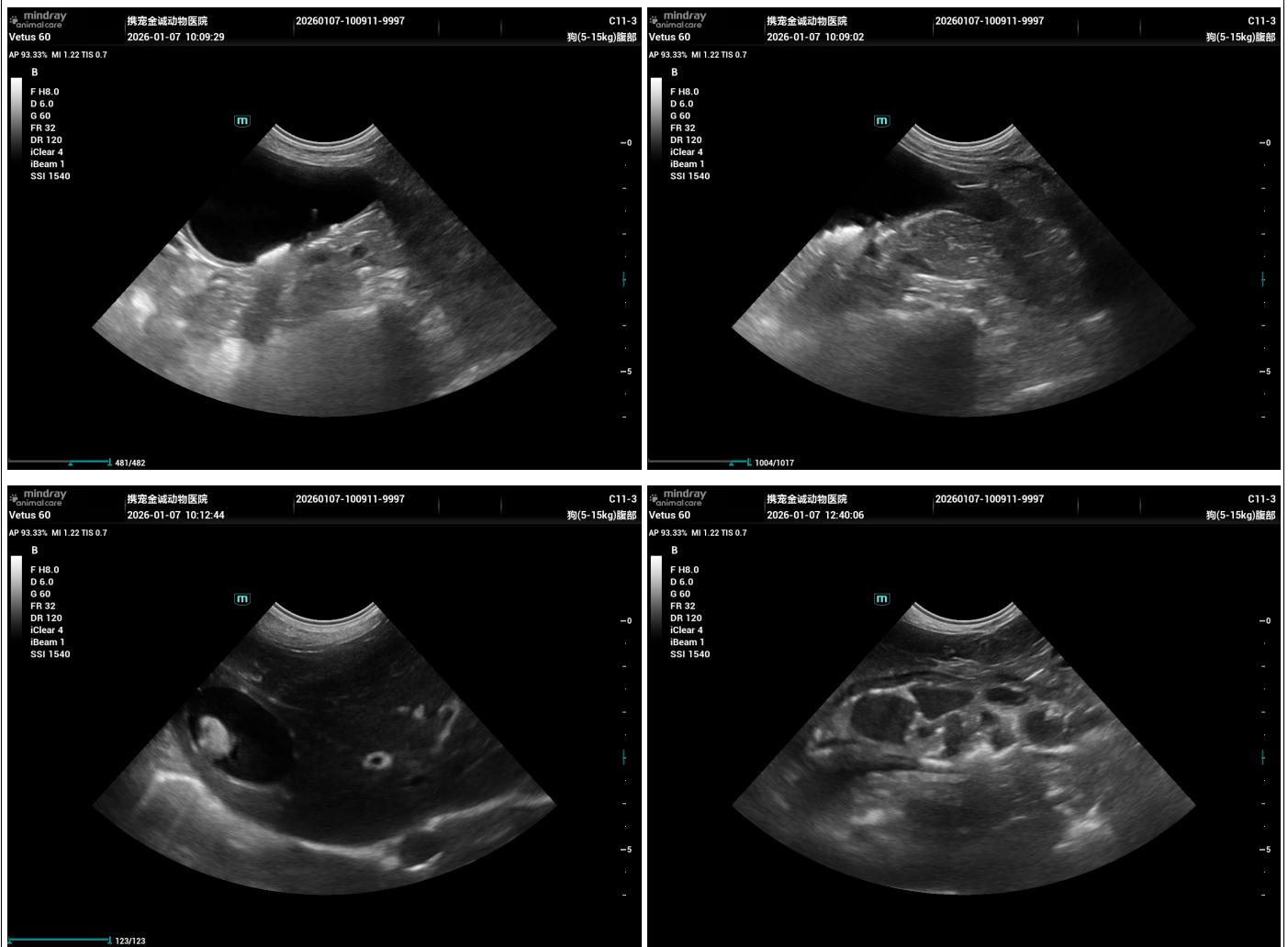
宁波镇海金诚路101号
电话:0574-86698588
网址:www.aihug.com



检查日期:2026/01/07
产品型号:Mindray Vetus 60
操作者:

腹部 - 1/2 Page

超声图像

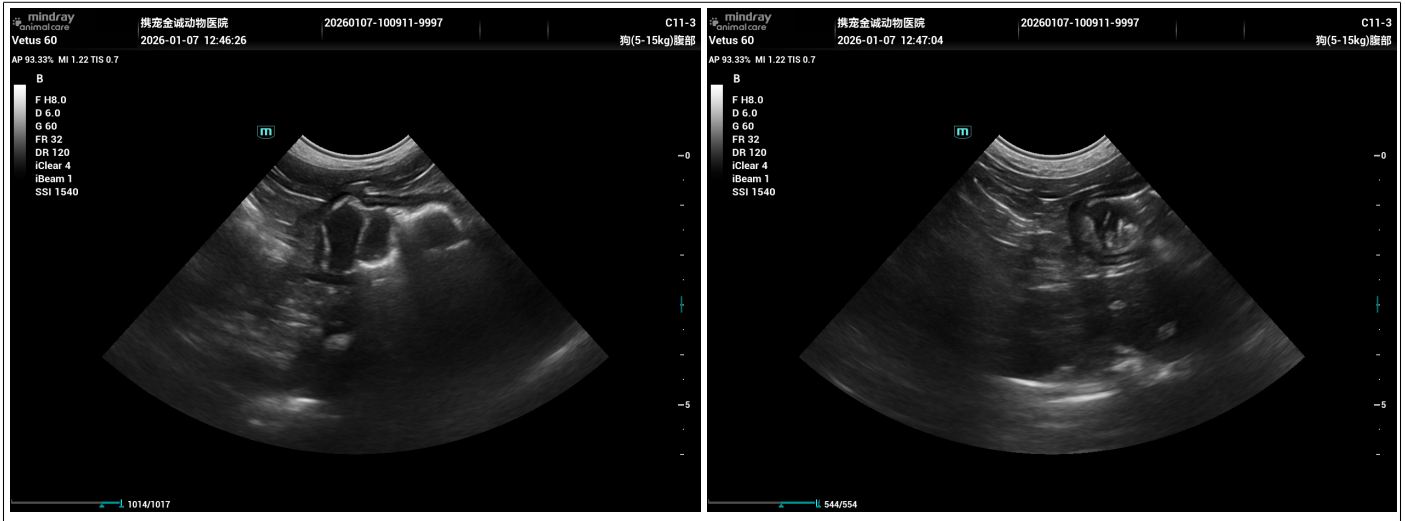




动物姓名:可乐 动物ID:20260107-100911-9997 其它ID:5130

检查日期:2026/01/07

腹部 - 2/2 Page



注释:

超声所见:

膀胱:内重力侧可见多个强回声光团后带声影。

胆囊:适度充盈,壁光洁无增厚,可见单个强回声不规则界面后带声影,改变体位可移动,囊内胆汁透声好。

胆总管内径正常,显示部分腔内透声佳,未见强回声。胆囊壁未见明显异常的血流信号。

胃:胃壁分层未见明显异常,胃内可见高回声不规则边界影像

诊断提示:

膀胱结石

胆囊结石

胃内异物?

医生签名(或盖章):

日期: