

携宠金诚动物医院

动物主人:
动物姓名:皮尔
动物种类:狗(<5kg)
动物ID:20260325-141916-9997
性别:已去势雄性 年龄:16岁

宁波镇海金诚路101号
电话:0574-86698588
网址:www.aihug.com



检查日期:2026/03/25
产品型号:Mindray Vetus 60
操作者:

临床症状和数据
体重:2.40kg

心脏 - 1/3 Page

2D测量

左房

LA/Ao(2D)

LA Diam: 1.30cm

Ao Diam: 1.22cm

LA/Ao: 1.07

主动脉与主动脉瓣

LA/Ao(2D)

LA Diam: 1.30cm

Ao Diam: 1.22cm

LA/Ao: 1.07

MPA/Ao(2D)

Ao Diam: 1.22cm

肺动脉与肺动脉瓣

MPA/Ao(2D)

Ao Diam: 1.22cm

M测量

左室

IVSd: 0.66cm

IVSs: 1.05cm

IVSd Index: 3.64

IVSs Index: 5.81

LVIDd: 1.92cm

LVIDs: 1.05cm

LVIDDN: 1.48

LVIDd Index: 10.59

LVIDs Index: 5.81

LVPWd: 0.66cm

LVPWs: 0.87cm

LVPWd Index: 3.64

LVPWs Index: 4.78

RWT: 0.69

IVSd/LVPWd: 1.00

IVSs/LVPWs: 1.21

FS: 45.16%

LV Mass(Cube): 28g

LV Mass-I(Cube): 155.83

Teichholz(M)

EDV(Teich): 11.43ml

EDV Index(Teich): 63.14

ESV(Teich): 2.36ml

ESV Index(Teich): 13.02

SV(Teich): 9.07ml

SI(Teich): 50.11

EF(Teich): 79.37%

二尖瓣

MV E-F Slope: 7.31cm/s

MV EPSS: 0.16cm

Doppler测量

二尖瓣



动物姓名:皮尔 动物ID:20260325-141916-9997

检查日期:2026/03/25

心脏 - 2/3 Page

MV E Vel: 50.89cm/s
MV A Vel: 77.08cm/s
MV E/A: 0.66

MV E PG: 1.04mmHg
MV A PG: 2.38mmHg

主动脉

主动脉瓣

AV Vmax: 111.13cm/s

AV PGmax: 4.94mmHg

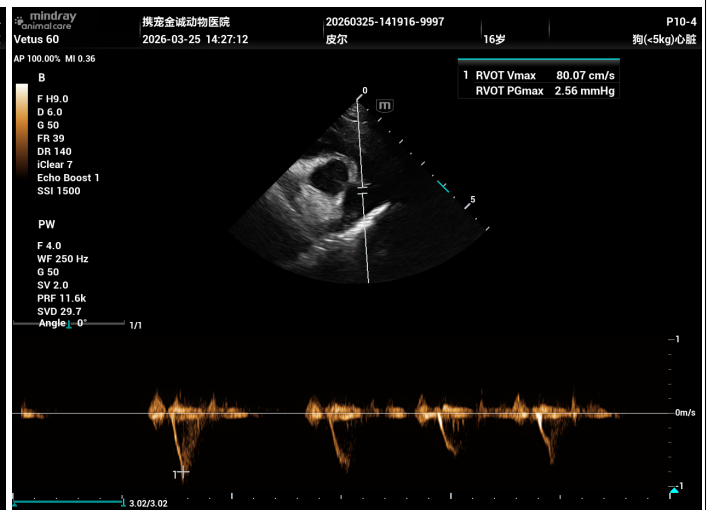
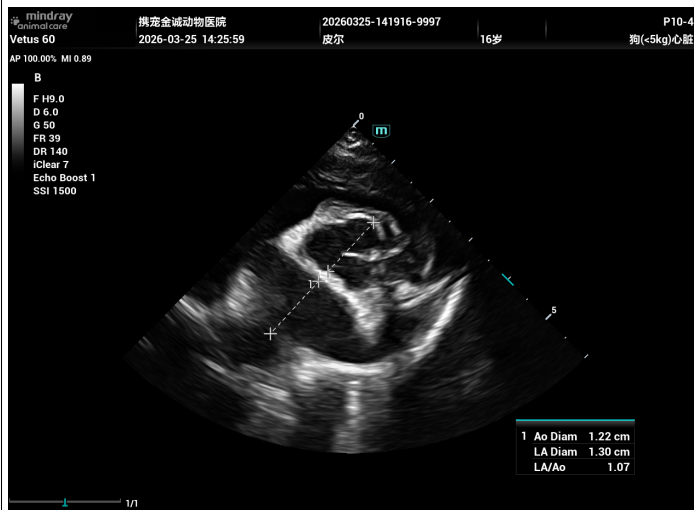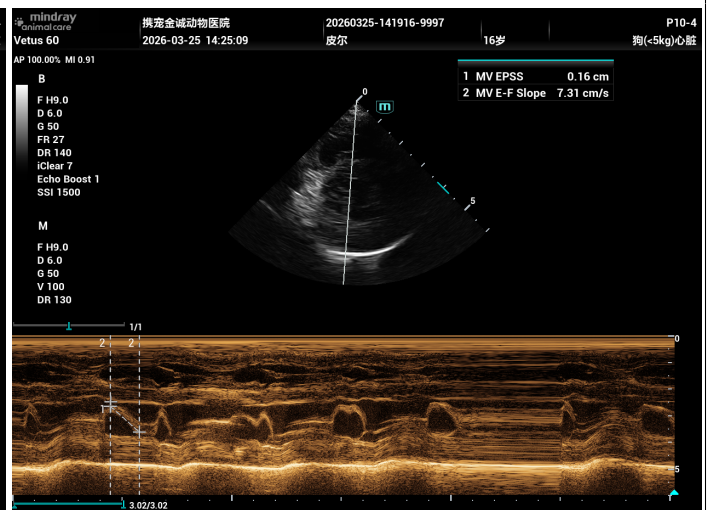
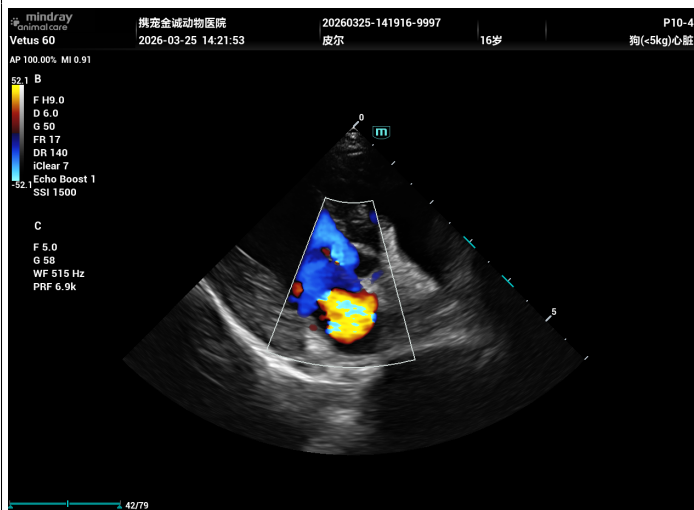
肺动脉瓣

右室流出道

RVOT Vmax: 80.07cm/s

RVOT PGmax: 2.56mmHg

超声图像

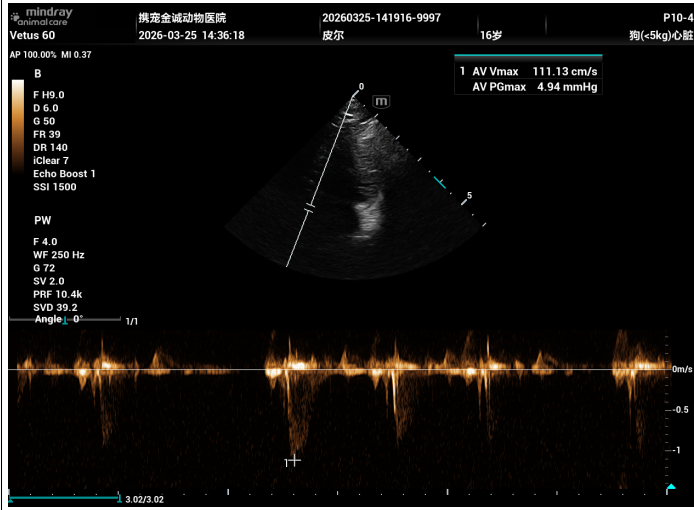
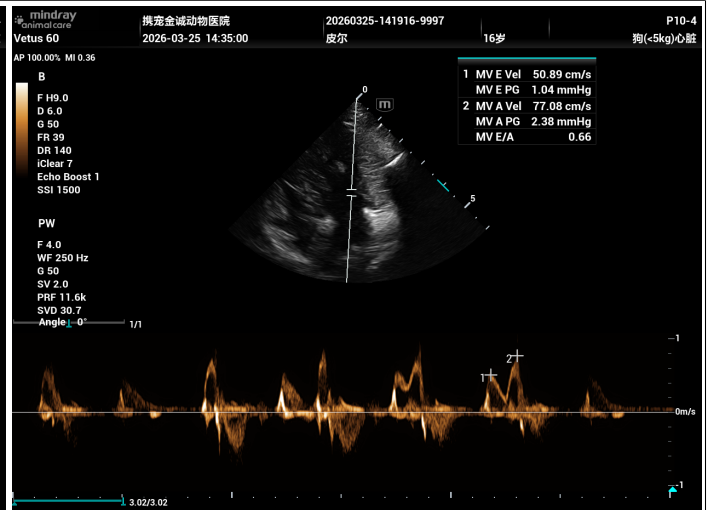
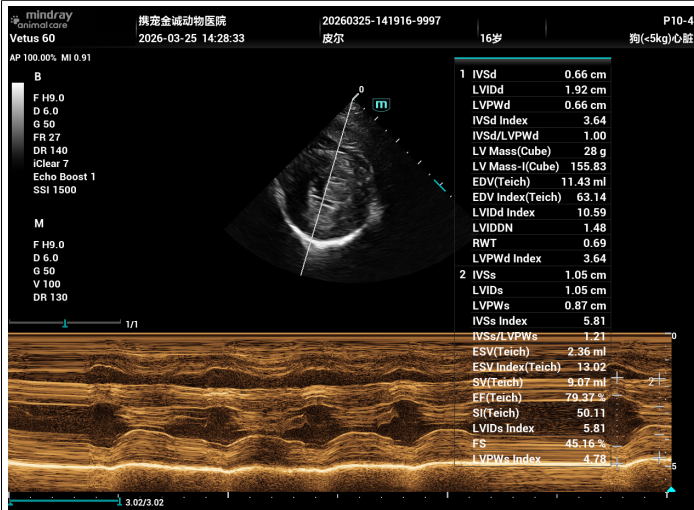




动物姓名:皮尔 动物ID:20260325-141916-9997

检查日期:2026/03/25

心脏 - 3/3 Page



注释:

超声所见:

心脏: 2D: 室间隔连续, 房间隔连续; 左心室收缩运动幅度未见明显变化; 二尖瓣瓣叶可见明显增厚, 瓣膜有脱垂; 三尖瓣瓣叶可见无明显增厚。

M模式: 未见室间隔与左室后壁矛盾运动。

CDFI: 室间隔未见异常血流信号, 房水平(未见/可见)左到右过隔分流血流信号; 二尖瓣可见中度返流信号; 三尖瓣未见返流信号。

诊断提示:

瓣膜退化性心脏病: 二尖瓣返流, 舒张功能不良

医生签名(或盖章):

日期: