

携宠金诚动物医院

动物主人:
动物姓名:顾发发
动物种类:狗(5-15kg) 泰迪
动物ID:20251122-114631-9997
性别:已去势雄性 年龄:13岁

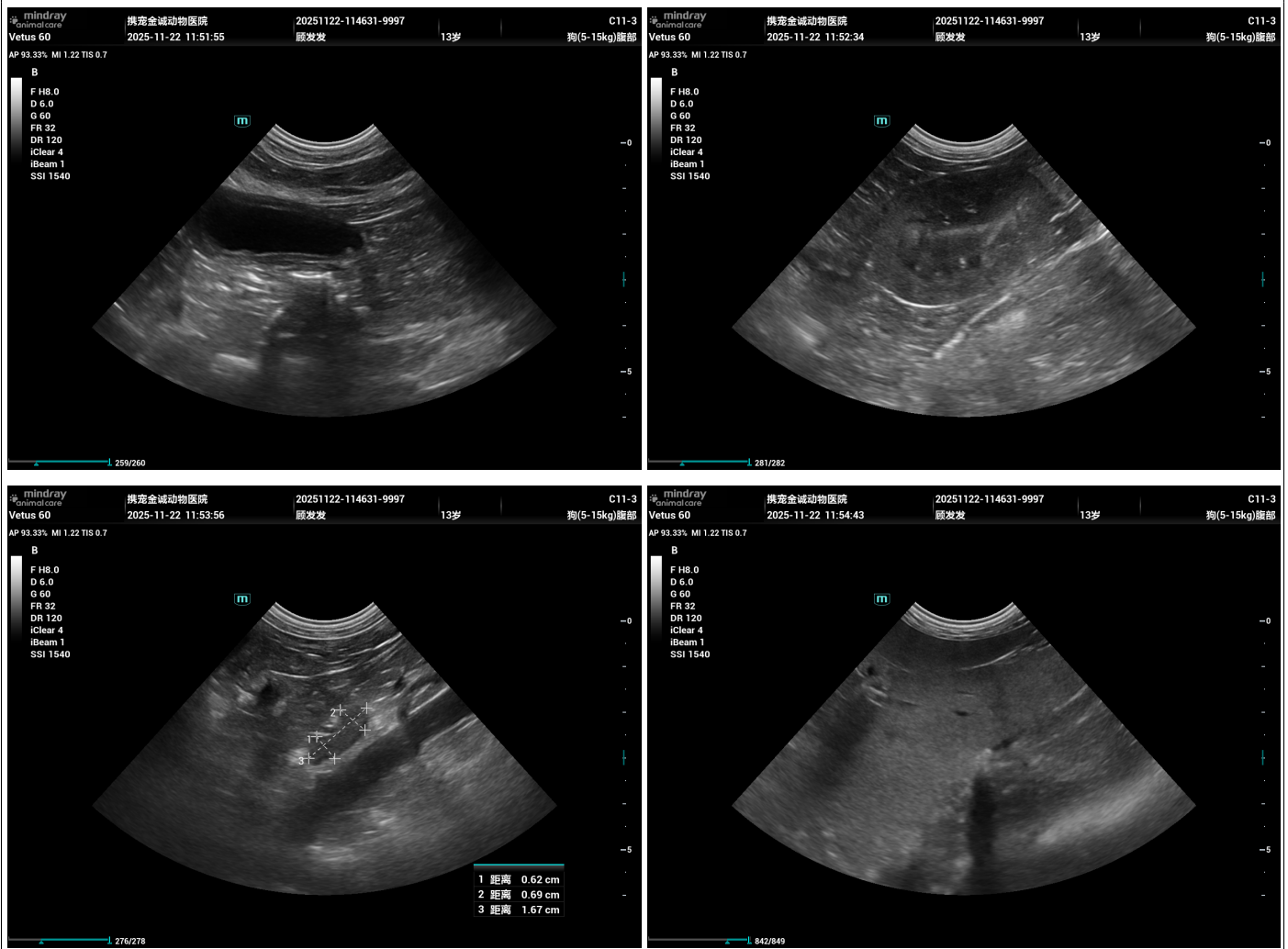
宁波镇海金诚路101号
电话:0574-86698588
网址:www.aihug.com



检查日期:2025/11/22
产品型号:Mindray Vetus 60
操作者:

腹部 - 1/3 Page

超声图像

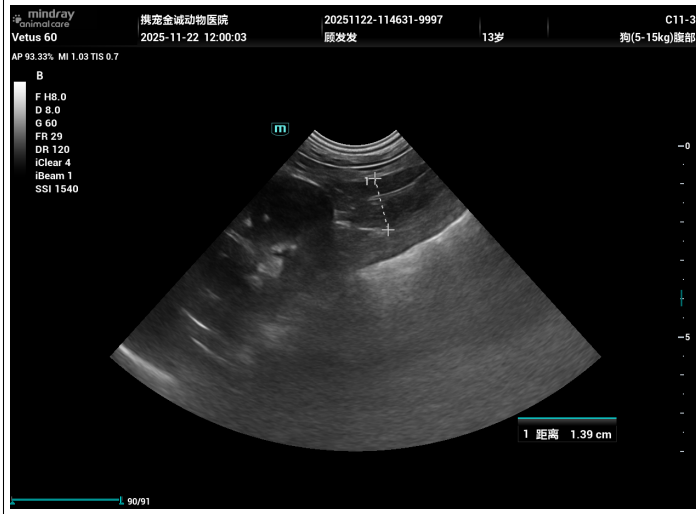
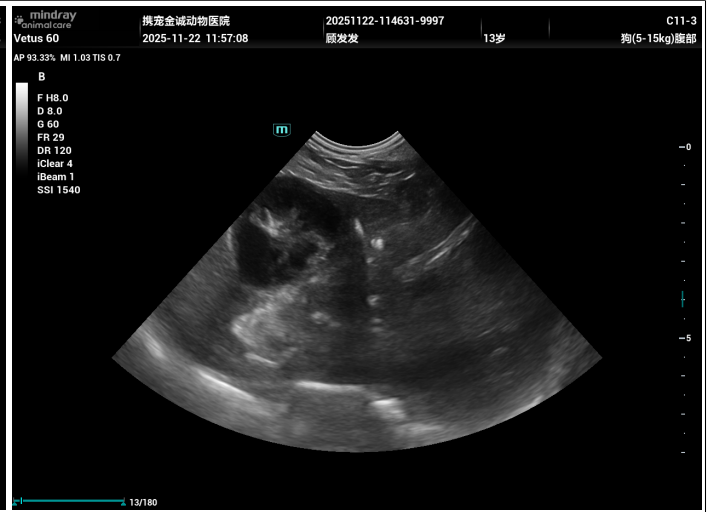
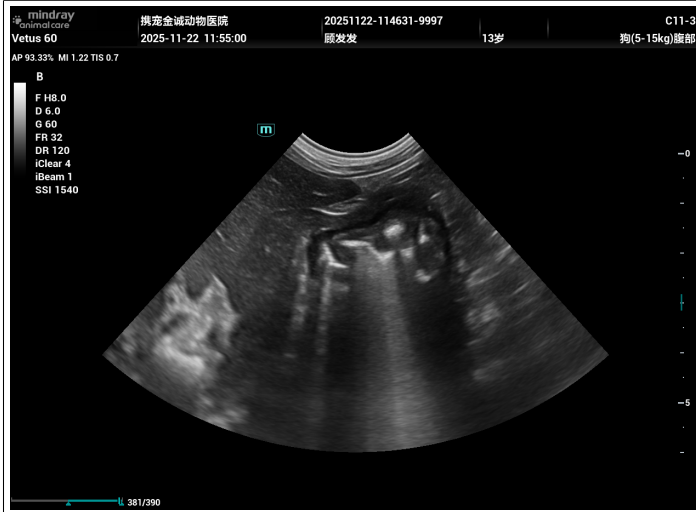


动物姓名:顾发发 动物ID:20251122-114631-9997

检查日期:2025/11/22

腹部 - 2/3 Page





动物姓名:顾发发 动物ID:20251122-114631-9997

检查日期:2025/11/22

腹部 - 3/3 Page

注释:

超声所见:

胆囊: (适度)充盈, 壁增厚, 内侧可见多个低回声腺体增生, 腔内胆汁不清亮, 内可见(大量)偏强产回声物质, 改变体位不可移动; (横切面呈“猕猴桃”征), 胆总管未见明显扩张。

胰腺: 胰实质回声减低, 分布不均匀, 边缘轮廓清晰, 胰管不扩张, 胰周(未)见明显液性暗区, CDFI显示胰腺内血流信号未见明显异常。

双肾上腺区扫查: (左侧)(明显变大)。

肝脏: 轮廓平滑, 实质回声均匀变低, 肝尖锐圆; 肝门淋巴结(未)见明显增大。

诊断提示:

胆囊粘液囊肿?

急性胰腺炎?

肾上腺增大?

肝肿大

医生签名(或盖章):

日期: