

携宠金诚动物医院

动物主人:
动物姓名:皮尔
动物种类:狗(<5kg)
动物ID:20260325-140338-9997
性别:已去势雄性 年龄:16岁

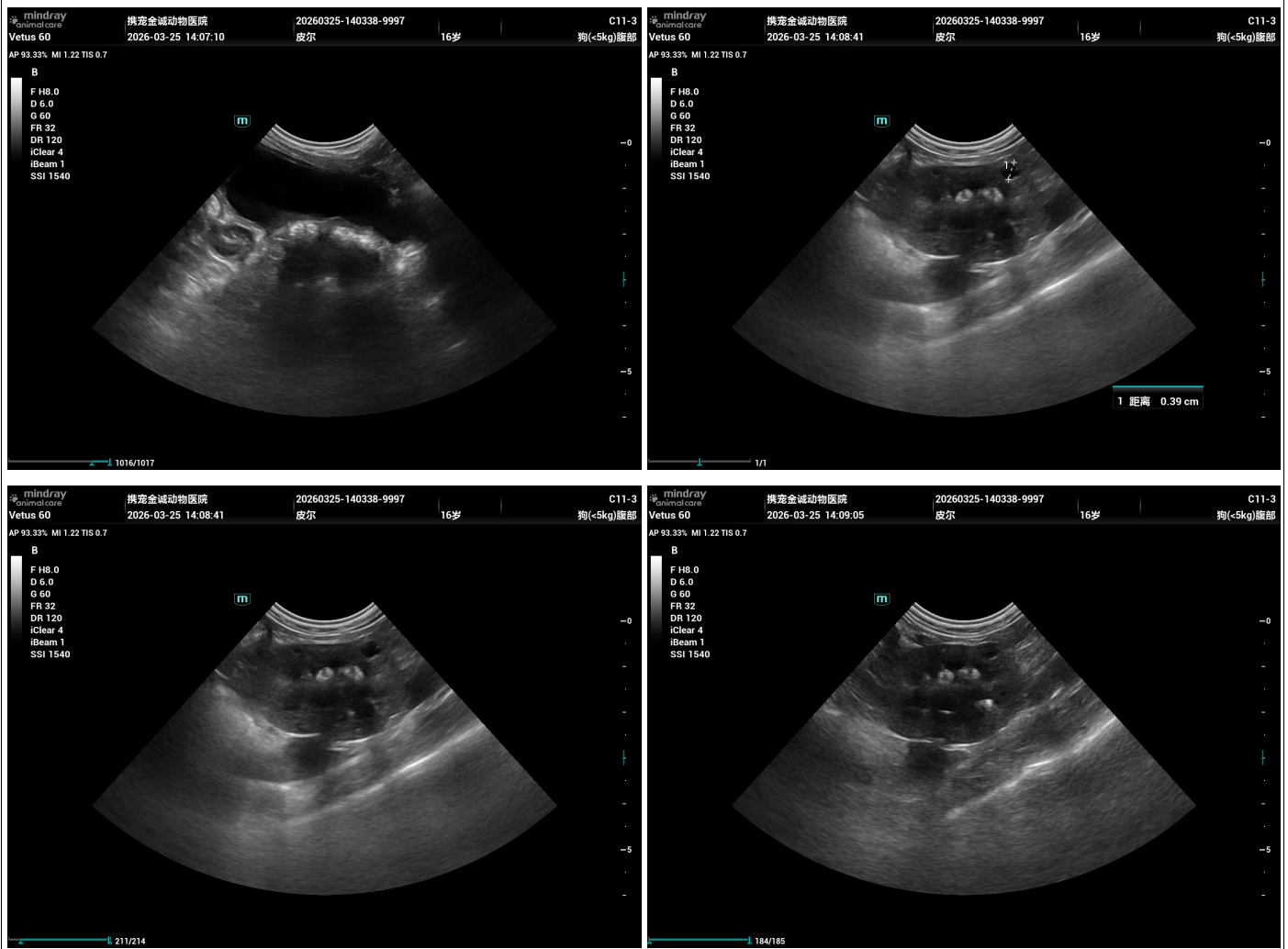
宁波镇海金诚路101号
电话:0574-86698588
网址:www.aihug.com



检查日期:2026/03/25
产品型号:Mindray Vetus 60
操作者:

腹部 - 1/2 Page

超声图像

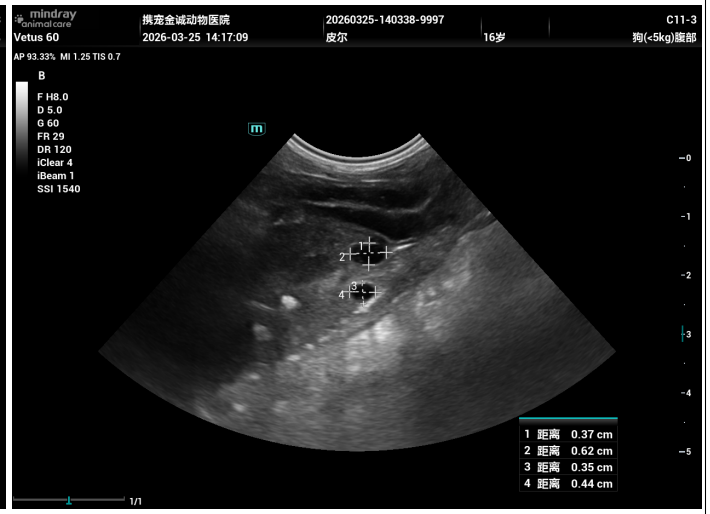
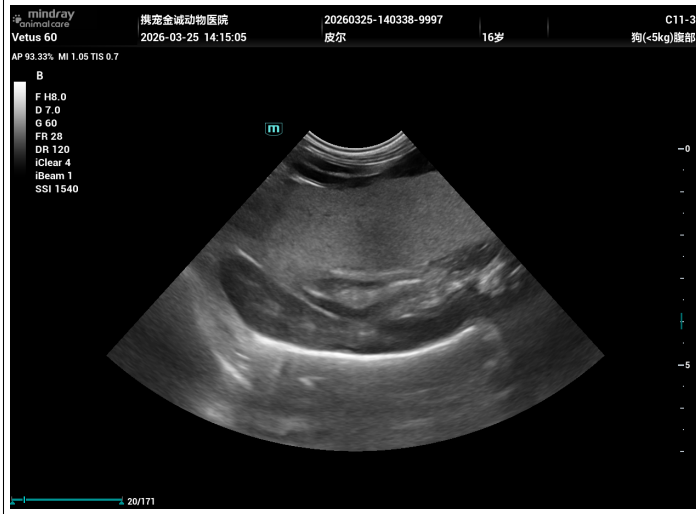
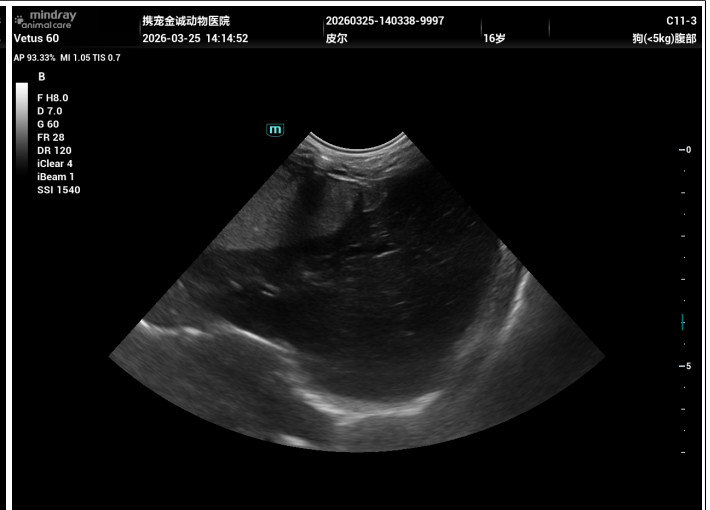
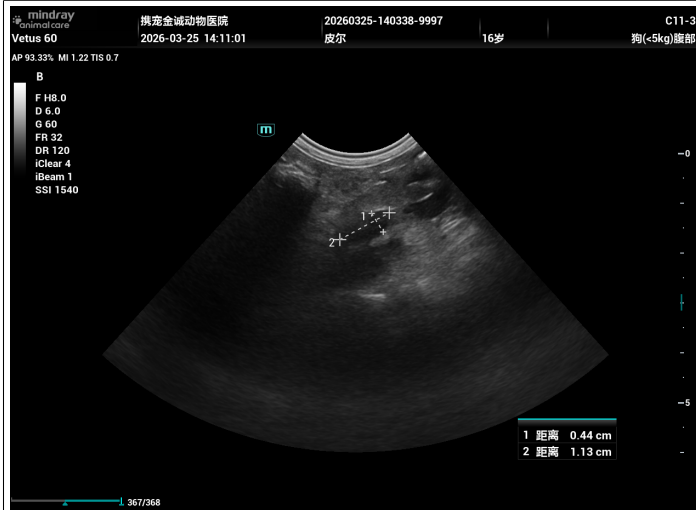




动物姓名:皮尔 动物ID:20260325-140338-9997

检查日期:2026/03/25

腹部 - 2/2 Page



注释:

超声所见:

肾脏: 双侧肾脏实质内可见多个, 椭圆形壁薄、内部无回声, 伴后方回声增强效应。

胆囊: 过度充盈, 壁平滑无增厚, 腔内胆汁不清亮, 重力侧可见大量中等至偏强产回声物质, 改变体位可移动; 胆总管未见明显扩张。

诊断提示:

肾囊肿\多囊肾(双侧多个)

胆泥淤积

医生签名(或盖章):

日期: